FACULTÉ DE MÉDECINE DE PARIS

100

Année 1916

THÈSE

N°

POUR LE

DOCTORAT EN MÉDECINE

PAR

Louis HUDE

Né le 28 juin 1889, à Mornac (Charente-Inférieure).

CONTRIBUTION A L'ÉTUDE PAR LA RADIOGRAPHIE DES

FRACTURES

DU MAXILLAIRE INFÉRIEUR

(Blessures de Guerre).

Président : M. HARTMANN, *Professeur*.

PARIS

G. STEINHEIL, ÉDITEUR

2 RUE CASIMIR-DELAVIGNE, 2

1916

LEEDS UNIVERSITY LIBRARY
Special Collections

Bamji Collection

30106022975501

FACULTÉ DE MÉDECINE DE PARIS

Année 1916 **THÈSE** N°

POUR LE

DOCTORAT EN MÉDECINE

PAR

Louis HUDE
Né le 28 juin 1889, à Mornac (Charente-Inférieure).

CONTRIBUTION A L'ÉTUDE PAR LA RADIOGRAPHIE

DES

FRACTURES

DU

MAXILLAIRE INFÉRIEUR

(Blessures de Guerre).

Président : M. HARTMANN, *Professeur*.

PARIS
G. STEINHEIL, ÉDITEUR
2 RUE CASIMIR-DELAVIGNE, 2

1916

Faculté de Médecine de Paris

LE DOYEN : M. LANDOUZY

ASSESSEUR : G. POUCHET

PROFESSEURS	MM.
Anatomie	NICOLAS
Physiologie	CH. RICHET
Physique médicale	WEISS
Chimie organique et Chimie générale	DESGREZ
Parasitologie et Histoire naturelle médicale	BLANCHARD
Pathologie et Thérapeutique générales	ACHARD
Pathologie médicale	WIDAL TEISSIER
Pathologie chirurgicale	LEJARS
Anatomie pathologique	PIERRE MARIE
Histologie	PRENANT
Opérations et appareils	AUGUSTE BROCA
Pharmacologie et matière médicale	POUCHET
Thérapeutique	N.
Hygiène	CHANTEMESSE
Médecine légale	N.
Histoire de la médecine et de la chirurgie	LETULLE
Pathologie expérimentale et comparée	ROGER
Clinique médicale	DEBOVE LANDOUZY GILBERT CHAUFFARD
Maladies des enfants	HUTINEL
Clinique des maladies mentales et des maladies de l'encéphale	N.
Clinique des maladies cutanées et syphilitiques	GAUCHER
Clinique des maladies du système nerveux	DEJERINE
Clinique chirurgicale	PIERRE DELBET QUENU HARTMANN N.
Clinique ophtalmologique	DE LAPERSONNE
Clinique des maladies des voies urinaires	LEGUEU
Clinique d'accouchements	BAR COUVELAIRE RIBEMONT-DESSAIGNES
Clinique gynécologique	POZZI
Clinique chirurgicale infantile	KIRMISSON
Clinique thérapeutique	ALBERT ROBIN
Hygiène et clinique de la 1re enfance	MARFAN.

Agrégés en exercice

MM.

ALGLAVE	GUILLAIN	LOEPER	ROUSSY
BERNARD	JEANNIN	MAILLARD	ROUVIÈRE
BRANCA	JOUSSET (A.)	MOCQUOT	SAUVAGE
BRUMPT	LABBÉ (HENRI)	MULON	SCHWARTZ (A.
CAMUS	LAIGNEL-LAVASTINE	NICLOUX	SICARD
CASTAIGNE	LANGLOIS	NOBECOURT	TANON
CHAMPY	LECENE	OKINCZYC	TERRIEN
CHEVASSU	LEMIERRE	OMBREDANNE	TIFFENEAU
DESMAREST	LENORMANT	RATHERY	VILLARET
GOUGEROT	LEQUEUX	RETTERER	ZIMMERN
GREGOIRE	LEREBOULLET	RIBIERRE	

Par délibération en date du 9 décembre 1798, l'École a arrêté que les opinions émises dans les dissertations qui lui seront présentées, doivent être considérées comme propres à leurs auteurs et qu'elle n'entend leur donner aucune approbation ni improbation.

100

Ce modeste travail nous donne l'heureuse occasion de témoigner ici notre reconnaissance à tous nos maîtres des Hôpitaux et de la Faculté de Médecine, qui se sont toujours prodigués pour que leurs élèves héritent de la science qu'ils avaient acquise.

Nous voulons remercier ici en particulier Monsieur le Docteur Delherm qui nous a si bien accueilli dans son service de radiologie et d'électrothérapie de l'Hôpital de la Pitié.

Et nous tenons à présenter ici nos sincères et profonds remerciements à Monsieur le Professeur Hartmann, qui a bien voulu nous faire l'honneur de présider la soutenance de notre thèse.

A MA MÈRE

MEIS ET AMICIS

INTRODUCTION

Les fractures du maxillaire inférieur étaient, avant la guerre, d'observation peu courante; la mobilité de cet os, son épaisseur et la protection instinctive par les mains dans une chute sur la face, font qu'en effet il se brise rarement. D'autre part, beaucoup de ces fractures, surtout des fractures incomplètes, ont été méconnues dans des cas où le praticien hésitant n'avait pas pour l'éclairer la radiographie, alors trop peu employée. Dans ces deux dernières années, les fractures de cet os par des projectiles, rares avant la guerre, ont été des plus fréquentes. Les Services militaires de chirurgie et de prothèse maxillo-faciale en ont observé un nombre considérable. La radiographie systématique du maxillaire au moindre soupçon de fracture a permis d'en déceler, qui seraient passées inaperçues sans l'emploi de cette méthode d'exploration, qui seule peut nous assurer de l'intégrité de l'os.

Le diagnostic des fractures du maxillaire se faisait,

sans le secours de la radiographie, sur l'observation d'un symptôme principal : le déplacement des arcades dentaires; la douleur localisée, la crépitation, la mobilité venaient aider au diagnostic. Lorsque le blessé ouvrait la bouche, on constatait aussi une déviation latérale de l'os : dans la plupart des fractures complètes unilatérales, le grand fragment du maxillaire est attiré du côté de la lésion par les ptérygoïdiens.

Sans la radiographie, ces signes diagnostiques sont parfois insuffisants : nous avons en effet pu observer quelques cas, rares il est vrai, de fractures complètes de la branche horizontale *sans déplacement* des arcades dentaires, *sans déviation*, où les mouvements réciproques des fragments ne pouvaient être provoqués; elles étaient-annoncées seulement par la douleur bien localisée. Dans d'autres cas où le déplacement des dents eût pu faire croire à une fracture complète, nous n'avons trouvé qu'une fracture partielle du bord alvéolaire. Dans des cas plus nombreux, nous avons observé l'absence complète de déviation latérale; enfin, dernièrement, MM. Cavalié et Ferrand ont attiré l'attention sur des déviations qu'ils ont appelées *paradoxales* : déviations latérales qui ne portent pas le grand fragment du maxillaire du côté de la lésion, mais du côté opposé, semblant y indiquer une fracture qui n'existe point, et même déplacent l'os latéralement, sans qu'il y ait la moindre lésion osseuse.

La radiographie nous permet d'affirmer le diagnostic;

elle nous renseigne sur la situation de la fracture, sur sa forme, sur le nombre des fragments. Par là elle permet au chirurgien de faire un pronostic, et surtout de choisir le mode de traitement qui convient le mieux à la lésion observée; plus tard elle lui permettra de le contrôler et d'apprécier les résultats obtenus. L'examen radiographique, qui permet d'éviter de nombreuses erreurs dans une région dont l'exploration est parfois difficile, est donc absolument nécessaire et doit être pratiqué systématiquement.

Nous nous occuperons spécialement dans ce travail des fractures du maxillaire inférieur par blessures de guerre; nous avons malheureusement eu à en radiographier un nombre considérable; leur mécanisme, leur siège, leur forme sont différents par bien des points de ceux qu'on observe dans la pratique médicale courante. Nous exposerons la technique que nous avons employée pour la radiographie du maxillaire inférieur dans ses diverses régions, puis les renseignements fournis par les radiographies, renseignements qu'on demande pour toutes les fractures et renseignements qui concernent spécialement la région qui nous occupe.

CHAPITRE PREMIER

TECHNIQUE DE LA RADIOGRAPHIE DU MAXILLAIRE

La radiographie du maxillaire inférieur présente quelques difficultés. On ne peut pas, comme on le fait le plus souvent pour les membres, se contenter de deux radiographies représentant l'une la projection dans le sens antéro-postérieur, l'autre la projection dans le sens latéral obtenues par deux directions perpendiculaires du rayon normal.

En effet dans la vue antéro-postérieure l'ombre portée par le maxillaire est superposée pour sa partie symphysaire à celle de la colonne vertébrale, et dans la vue de profil les images des deux branches du maxillaire se confondent et la lecture est rendue difficile même si l'on place le tube à courte distance du patient. Pour éviter ces superpositions résultant de la forme de l'os, on a adopté diverses projections obliques, qui permettent de bien dégager l'image de la partie intéres-

sante du maxillaire. Mais les radiographies ainsi faites ne sont pas exactement comparables, la forme du maxillaire est en effet fort variable, la région symphysaire est plus ou moins arrondie, le fer à cheval dessiné par l'os plus ou moins ouvert; dans ces conditions, on conçoit qu'on ne puisse pas fixer un point d'incidence du rayon normal et définir une projection oblique qui conviennent parfaitement à tous les cas, comme on a pu le faire pour d'autres régions.

Cette difficulté de radiographier le maxillaire normal est bien augmentée si l'on opère sur un os fracturé. Le point d'incidence normale devra être déplacé suivant la région lésée, et surtout, dans beaucoup de fractures complètes, le déplacement des fragments rendra des plus difficiles la radiographie du foyer de fracture. C'est ce qui advient dans l'ascension de la branche montante attirée en haut par les muscles temporal et masséter.

Nous allons donc exposer les procédés qui nous ont paru les meilleurs et qui, sans être parfaits, donnent toujours des résultats satisfaisants et peuvent être employés avec des installations ordinaires sans nécessiter d'appareils spéciaux. Nous insisterons seulement sur la nécessité d'avoir à sa disposition un diaphragme cylindrique pour éviter, autant que possible, l'action des rayons secondaires; un diaphragme de la longueur courante (15 à 18 centimètres) suffit dans la plupart des cas, mais on aura parfois intérêt à se servir d'un diaphragme plus court, qui permettra de rapprocher le

tube de la région examinée; les parties éloignées de la plaque sensible donnent alors une image beaucoup plus floue, et la région en contact avec elle donne seule une ombre nette.

Région symphysaire. — Pour les radiographies de la région symphysaire, le radiographe a le choix entre plusieurs procédés, qui donnent tous des résultats intéressants, mais ne doivent pas être employés indifféremment dans tous les cas.

La radiographie antéro-postérieure est la plus simple et la plus employée. Le menton du blessé étant en contact avec la plaque sensible, le tube muni du diaphragme cylindrique est placé derrière la nuque, le point d'incidence du rayon normal sur la ligne médiane et un peu au-dessous de la protubérance occipitale externe. Sur le cliché on voit bien l'image du maxillaire vu de face. Une fracture importante de la région qui nous occupe peut être bien observée, mais des lésions légères de l'os, des fractures linéaires sans déplacement passent facilement inaperçues. Les déplacements de fragments de haut en bas sont très facilement décelés, mais ceux qui se font en avant ou en arrière ne sont pas apparents. D'autre part, comme nous l'avons dit plus haut, l'ombre des vertèbres cervicales se superpose à celle de la région symphysaire du maxillaire et est souvent gênante pour la lecture du cliché.

Un autre procédé pour éviter la superposition

d'images, dont nous venons de parler, utilise une incidence oblique de haut en bas et d'avant en arrière. Le blessé assis, bien calé, pose le menton sur une table, de façon à y appuyer la plus grande partie possible de son maxillaire. La radiographie se fait sur une petite plaque (9 × 12) glissée entre le menton et la table; le tube étant placé assez haut, on fait tomber le rayon normal à quelques centimètres en avant du menton du patient. La région symphysaire, rencontrée par des rayons obliques, projette sur la plaque sensible une ombre portée, qui permet de déceler la présence des fractures et le déplacement des fragments. Mais l'arcade dentaire supérieure superpose son image à celle de l'inférieure, et si, pour l'éviter, le patient garde la bouche ouverte, les ombres des dents inférieures se projettent raccourcies sur l'image du maxillaire; le cliché montre une symphyse vue d'en haut.

Nous avons préféré suivre une méthode analogue à celle qu'on emploie pour la radiographie dentaire avec les plaques intrabuccales. Le blessé, la bouche maintenue ouverte par un morceau de liège, est placé, ainsi que la plaque sensible, comme dans le procédé précédant; nous donnons au tube une incidence de 45° sur le plan de la plaque, et nous centrons sur le bord alvéolaire. La déformation n'est pas plus considérable que dans l'autre procédé, et l'on a l'avantage d'obtenir une image de la symphyse qui, du bord inférieur au bord supérieur est peu raccourcie, sur laquelle on suit plus

facilement les traits de fractures, même incomplètes, et le déplacement des fragments dans le sens de la hauteur. (Cliché N° 5).

On a aussi utilisé la plaque intrabuccale pour obtenir une image du maxillaire vu de dessous : le blessé, couché sur le dos penche fortement la tête en arrière, une plaque intrabuccale est introduite dans la bouche, la surface sensible répondant à l'arcade inférieure, le point d'incidence normale à la plaque sensible est au milieu de la région sous-mentonnière. Cette méthode a les mêmes inconvénients que la seconde indiquée; elle ne déroule pas l'image de la symphyse de haut en bas, mais permet par contre de bien apprécier les déplacements en avant ou en arrière. (Cliché N° 6).

De ces quatre procédés, nous n'avons retenu que les deux derniers qui nous donnent une vue de la symphyse dans deux sens, l'un nous montrant les lésions suivant la longueur de la symphyse et les déplacements dans le sens de la hauteur, l'autre nous montrant les lésions suivant son épaisseur, et les déplacements dans le sens antéro-postérieur.

Pour les autres régions du maxillaire inférieur la radiographie de profil, qui donne presque toujours les renseignements les plus précieux, ne doit pas être faite, nous l'avons vu, en donnant au rayon normal une incidence perpendiculaire au plan sagittal de la face, mais en employant une incidence oblique, et en prenant un

point d'incidence normale dans la région sous-maxillaire du côté opposé à la lésion, la branche malade étant naturellement au contact de la plaque. Mais quelle sera l'obliquité du rayon normal par rapport à cette plaque? Il est impossible d'en fixer une qui convienne parfaitement à tous les cas qui peuvent se présenter, pour plusieurs raisons. La forme du maxillaire est variable, la région peut être déformée par le traumatisme, les fragments peuvent être considérablement déplacés, le blessé peut être incapable de prendre une position favorable.

Mais les chirurgiens, dans le but d'apprécier l'évolution des lésions, demandent plusieurs radiographies, faites à intervalles variables, et faites autant que possible dans les mêmes conditions pour en faciliter la comparaison. Nous avons été amené à adopter pour tous les cas où cela est possible une incidence du rayon normal de 30° sur le plan de la plaque sensible. La déformation est minime, et l'inclinaison du tube largement suffisante pour dégager l'image de la branche examinée de celle de l'autre côté. Cette incidence convient à presque tous les cas, et ceux où nous avons dû donner au tube une inclinaison plus considérable sont très rares. Pour éviter qu'une des armatures du tube vienne au contact de l'épaule du blessé ou s'en rapproche assez pour faire craindre des étincelles, il est bon de ne pas poser horizontalement la plaque sensible. Nous en élevons le bord le plus rapproché de l'épaule du patient de façon qu'elle soit inclinée de 15 sur

l'horizontale, ce qui a pour résultat d'incliner d'autant la tête du blessé du côté exploré; cette position n'est nullement gênante et permet de n'incliner le tube que de 15° pour que l'obliquité de l'incidence soit suffisante.

Nous allons exposer les applications de ce procédé aux différentes parties des branches du maxillaire, et en même temps les autres façons de les radiographier.

Trou mentonnier. — Les radiographies de la région du trou mentonnier peuvent être faites en utilisant les procédés indiqués pour la région symphysaire. Mais le premier, incidence postéro-antérieure, et le troisième, incidence oblique, sont seuls à retenir; ils permettent de suivre dans toute sa longueur une fracture étendue du trou mentonnier à la symphyse, ou même au trou mentonnier du côté opposé. Ces radiographies permettent de se rendre compte des déplacements des fragments dans le sens de la hauteur et des caractères du foyer de fracture. Mais, pour avoir plus de détails et des renseignements plus précis, il faut employer l'incidence oblique dont nous parlions il y a quelques instants.

Le blessé, couché, pose le maxillaire, du côté blessé sur la plaque sensible, inclinée comme nous l'avons indiqué, et l'appuie par la région du trou mentonnier; le tube est incliné de 15° et muni du diaphragme cylindrique, le point d'incidence normale est au-dessous de la région de l'angle du maxillaire, du côté opposé à

la lésion naturellement. Le cliché montre la région légèrement déformée, mais sans superposition d'une autre image. S'il existe une fracture, elle peut être très facilement étudiée, les traits, les esquilles, les déplacements sont bien visibles ; si les lésions s'étendent en arrière à la branche horizontale on peut souvent les suivre assez loin pour qu'il n'y ait pas à faire une autre radiographie; mais si elles intéressent la région symphysaire il faut toujours recourir à l'un des deux procédés dont nous avons parlé plus haut.

Branche horizontale. — La branche horizontale peut être radiographiée de profil, l'incidence étant perpendiculaire au plan médian sagittal de la face. Il faut dans ce cas diminuer considérablement la distance qui sépare le focus de la couche sensible, mais, malgré cet artifice, dans la plupart des cas, on n'arrive pas à rendre suffisamment floue l'image de l'autre branche, qui se superpose à celle que l'on observe, et l'on est forcé, comme nous l'avons vu, de recourir à l'incidence oblique de bas en haut.

C'est le seul procédé pratique pour radiographier la branche horizontale, le seul qui donne des renseignements suffisants. Le malade est couché, la région examinée appuyée sur la plaque, disposée avec le tube comme nous l'avons déjà exposé. Le point d'incidence normale est un peu au-dessous de la branche symétrique, au niveau de son milieu. Le cliché donne une

image bien dissociée des deux moitiés du maxillaire, la branche observée, bien dégagée de l'autre, est facilement explorée de l'angle à la région du trou mentonnier. On peut aisément y étudier les lésions osseuses, le chevauchement, dans lequel le grand fragment du maxillaire passe en général en dehors du petit, et les déplacements dans le sens de la hauteur, mais il est impossible d'être exactement renseigné sur le degré des déplacements en dedans ou en dehors.

Pour ces derniers une radiographie de face du maxillaire, le premier procédé indiqué pour la symphyse, donne quelques renseignements. Mais pour l'étude de ces déplacements des fragments il est préférable d'user d'un procédé stéréoscopique. Nous ne nous étendrons pas sur ce sujet; la stéréoscopie nécessite des instruments spéciaux, tant pour la prise des clichés, que pour leur examen.

Dans certaines fractures incomplètes du bord alvéolaire il est bon de recourir aux plaques intrabuccales. Le tube envoyant un rayon normal incident de 45° sur la plaque sensible, on opère comme si l'on avait à radiographier les dents proches de la lésion. Le cliché permet de bien étudier les lésions légères de l'os, à la condition qu'elles ne s'éloignent pas trop du bord supérieur, et de savoir si elles sont compliquées de fracture des dents ce qui est intéressant pour le traitement.

Branche montante. Condyle. Coroné. — Les procédés indiqués pour la branche horizontale sont applicables à la branche montante ; le premier peut être employé, comme nous l'avons indiqué, mais a toujours les mêmes inconvénients de superposition des images.

Le second, qui est le meilleur, emploie la projection oblique. Le blessé est disposé comme pour la radiographie de la branche horizontale, le tube également ; le point d'incidence normale est au-dessous de l'angle du maxillaire. La branche montante est légèrement raccourcie sur l'image, mais on peut très facilement l'étudier, le col du condyle est bien visible, ainsi que l'échancrure sigmoïde et au moins la moitié inférieure de l'apophyse coronoïde. On voit tous les détails du foyer de fracture, la forme de la lésion, les pertes de substance, les esquilles, les déplacements en avant ou en arrière. Les déplacements en dehors ou en dedans ne peuvent être étudiés que par une radiographie de face du maxillaire, par le procédé indiqué pour les fractures de la région de la symphyse, ou par la radiographie stéréoscopique.

La même disposition du tube et du blessé, qui renversera la tête en arrière autant que possible, convient à l'exploration du col du condyle, du condyle et de l'articulation temporo-maxillaire, on centrera au-dessous de l'angle de la mâchoire au niveau de la quatrième vertèbre cervicale. On distingue bien sur la plaque le bord postérieur de la branche montante et l'articulation

temporo-maxillaire. L'étude de la fracture, s'il en existe une, est facile et les déplacements du col en avant par le ptérygoïdien externe sont faciles à saisir. Le déplacement en dedans par le même muscle ne peut être décelé que par une radiographie de face, exécutée dans les conditions que nous avons indiquées pour la symphyse.

La même disposition du tube et du blessé convient à la radiographie de l'apophyse coronoïde. Mais il est nécessaire de faire ouvrir largement la bouche du patient et de la maintenir ouverte à l'aide d'un morceau de liège ou de tout autre objet perméable aux rayons. L'apophyse coronoïde est alors écartée de l'arcade zygomatique et du maxillaire supérieur et peut être facilement étudiée. Il est à remarquer que son manque d'épaisseur l'empêche de donner une ombre très opaque, et que, si l'on travaille avec un tube mou, l'image de la langue se superpose à celle du coroné et l'affaiblit, sans toutefois l'obscurcir au point d'en empêcher l'étude. S'il y a une fracture complète du coroné, il faut chercher très haut le fragment supérieur, qui, élevé par le temporal et caché parfois par l'arcade zygomatique, est difficilement perçu à cause de son faible volume.

Les procédés que nous venons de décrire sont ceux qui nous ont donné les meilleurs résultats dans la grosse majorité des cas; nous avons très rarement été amenés à les modifier dans des cas très particuliers.

CHAPITRE II

RENSEIGNEMENTS INTÉRESSANT LES FRACTURES EN GÉNÉRAL

Y a-t-il une fracture du maxillaire? Telle est la première question à laquelle doit répondre la radiographie. Nous l'avons dit plus haut, les signes cliniques peuvent induire en erreur.

Ce sont les déviations qui font le plus souvent hésiter le diagnostic. Normalement, quand le maxillaire est brisé, dans la région de l'angle par exemple, du côté gauche, par une fracture simple et complète, les muscles ptérygoïdiens droits et gauches ne se font plus équilibre, puisqu'ils s'insèrent sur deux fragments osseux séparés. Chaque fragment est donc déplacé par les muscles qui s'insèrent sur lui, et nous voyons le grand fragment, dans le cas que nous envisageons, se porter à gauche, le petit fragment au contraire attiré vers la droite; nous ne considérons pas ici le déplacement en hauteur que subit en outre ce dernier fragment, attiré

par le temporal et le masséter. Des déviations analogues peuvent se rencontrer sans que le maxillaire soit brisé, nous en avons déjà dit quelques mots; ce sont les déviations paradoxales.

Il faut les attribuer à une rupture d'équilibre dans l'action synergique des ptérygoïdiens des deux côtés. Un corps étranger peut irriter un des ptérygoïdiens gauches et y déterminer de la contracture; dans ce cas, le blessé ouvrant la bouche, on observe une déviation de l'arcade inférieure vers la droite, déviation qui peut faire penser à une fracture du côté droit. De même un ptérygoïdien droit peut être sectionné par le passage d'un projectile, la rupture d'équilibre rendant l'action des ptérygoïdiens gauches prépondérante, nous voyons encore le maxillaire dévier vers la droite comme s'il était brisé de ce côté.

La radiographie, dans ces cas, permet de fixer aisément le diagnostic. D'abord parce qu'aucun foyer de fracture n'est visible sur le maxillaire, et aussi parce que, dans le cas de contracture, on trouve l'image du corps étranger, qu'on localise facilement au niveau d'un des ptérygoïdiens; dans le cas de section d'un de ces muscles, des lésions de la face, des apophyses ptérygoïdes, du maxillaire supérieur, permettent de suivre la trace, le chemin parcouru par le projectile et de se rendre compte que dans ce trajet les ptérygoïdiens se sont trouvés sur son passage.

S'il y a fracture, comme pour tous les os, la radio-

graphie nous montre qu'elle est *simple*, *double* ou *multiple*. Dans les fractures par blessures de guerre qui nous occupent particulièrement ici, les fractures doubles se rencontrent assez souvent ; sur 261 cas observés, nous en avons trouvé 62.

Parfois un projectile, après avoir fracassé une des branches, est allé briser l'autre ; les deux fractures sont *directes*, l'image radiographique nous le montre nettement : autour du foyer de fracture on voit des traits de fêlure en plus ou moins grand nombre qui rayonnent autour de la lésion, ou s'anastomosent, et détachent souvent des esquilles plus ou moins grosses. Dans d'autres cas une fracture directe, le plus souvent multifragmentaire, est accompagnée du même côté ou sur l'autre branche, le plus souvent en un point faible du maxillaire, d'une fracture *indirecte*, qui résulte du brusque déplacement de l'os ou de la tendance du traumatisme à diminuer le rayon de courbure de la mandibule. L'aspect du foyer de fracture nous permet donc de distinguer les fractures indirectes, toujours linéaires, des fractures directes en général à traits multiples avec ou sans déplacement d'esquilles mais parfois linéaires.

M. Ferrand, qui a observé à Bordeaux au service de stomatologie un très grand nombre de fractures du maxillaire inférieur, les a classées suivant l'étendue et suivant leur forme de la façon suivante :

- Étendue
  - Partielle
  - Incomplète
  - Totale
  - Comminutive
  - Perte osseuse
- Forme
  - Linéaire
    - Droite
    - Oblique
    - Dentelée
    - En gradin
  - Lambdatique
  - Morcelée. Multifragmentaire
  - Anastomotique
  - Étoilée
  - Perforée

Les fractures *linéaires*, fréquentes, se rencontrent sur tous les points du maxillaire; elles sont, nous l'avons vu, parfois indirectes, mais peuvent être directes et résulter du choc d'un projectile qui vient frapper l'os avec peu de vitesse, dans ce cas, le corps étranger reste souvent près de la lésion. Elles peuvent partir d'un petit foyer comminutif ou d'une perte osseuse, en général près d'un bord, où le projectile arrivant avec plus de force, ne s'est pas arrêté ou s'est fragmenté s'il était en plomb.

Les fractures *lambdatiques* sont des fractures à trois traits principaux, rappelant la forme du lambda grec (λ).

Le nombre des traits de fracture peut être beaucoup plus considérable; ils peuvent se rejoindre, mais sans provoquer de déplacements de fragments; la fracture est

anastomotique (Cavalié), mais le plus souvent sur le cliché on voit des déplacements plus ou moins considérables; c'est une fracture *multifragmentaire*, dont le foyer renferme souvent en plus des esquilles, des éclats ou des débris de balle. Si le choc a été plus violent encore, il se produit une sorte d'éclatement de l'os, les esquilles sont plus fines et plus nombreuses, déplacées parfois assez loin; la fracture est *comminutive*. M. Ferrand la place, à tort, croyons-nous, dans sa classification suivant l'étendue.

La fracture *étoilée* semble résulter d'un choc peu violent; autour du point frappé par le projectile, des traits de fracture rayonnent dans toutes les directions. La table externe peut être seule atteinte, mais d'autres fois, l'os est traversé et c'est autour d'une perte osseuse arrondie et de peu d'étendue que rayonnent ces traits; la fracture est *perforée* et étoilée.

L'examen du foyer de fracture par la radiographie nous montre que dans certains cas le maxillaire n'est pas complètement brisé. Tantôt il présente près d'un bord un arrachement de très petites esquilles, ou une légère perte de substance, l'os est à peine entamé. Ce foyer infime de fracture peut être prolongé par un ou plusieurs traits, qui se perdent dans l'os sans le séparer en deux fragments; ces fractures sont attribuables à une sorte d'éraflement du maxillaire atteint près d'un bord par le projectile, qui a continué sa route en l'entamant à peine. D'autres radiographies nous montrent

des fractures incomplètes encore, mais plus étendues, c'est une fêlure du maxillaire, vraisemblablement due à un projectile sans grande force, ou des fractures multifragmentaires s'étendant sur deux ou trois centimètres carrés de sa surface. Enfin nous avons observé quelques cas de fractures perforées, où le projectile, doué probablement d'une grande vitesse, avait traversé le maxillaire, sans rencontrer de résistance assez grande pour que la force se transmette dans la région environnante et y prolonge le foyer de fracture, comme nous l'avons dit plus haut; il arrive que ces fractures affectent la forme étoilée.

D'après ce que nous venons de dire, il en est donc du maxillaire comme des autres os : les lésions osseuses se compliquent, les esquilles sont plus nombreuses et plus petites à mesure que croît la force vive du projectile; plus sa vitesse est grande, plus aussi la fracture est limitée, mais plus elle est comminutive.

Les fractures multifragmentaires aboutissent en général à une élimination d'esquilles, à une perte de substance osseuse, qui, longtemps après le traumatisme, permet d'affirmer que le maxillaire inférieur a été brisé; l'épaississement de l'os, la déformation locale facilitent longtemps après l'accident le diagnostic rétrospectif de la fracture dans la plupart des cas.

La radiographie permet de s'assurer que la fracture est en voie de consolidation, les fragments sont unis dans une ombre souvent peu perceptible qui est le cal.

D'ordinaire ce cal est décelé par une légère saillie sur un bord de l'os, au niveau du trait de fracture, saillie qui rappelle l'exubérance du cal qu'on observe dans les fractures des os des membres. (Cliché n° 4). Si l'on peut assurer qu'une fracture se consolide quand on voit un cal, on ne peut point, si l'on n'en voit pas, affirmer qu'il y manque absolu de consolidation. Le cal peut être fibreux et invisible sur le cliché, et cependant aussi solide que certains cals plus ou moins calcifiés. On voit la prudence avec laquelle il faut interpréter les radiographies au point de vue du pronostic de la fracture; cela est d'ailleurs vrai pour tous les os.

De même le diagnostic de la pseudarthrose de la mâchoire est délicat. L'examen d'un cliché qui montre une séparation bien nette, corroboré par des observations cliniques, peut permettre d'affirmer qu'il y a pseudarthrose; par contre la radiographie ne nous permet point de trancher la question négativement. Suivant l'incidence des rayons, l'intervalle interfragmentaire est plus ou moins apparent, et parfois même n'est pas perceptible. Le plus souvent les pseudarthroses du maxillaire sont dues à des pertes de substance osseuse plus ou moins étendues, qui rendent impossible la réparation de l'écart interfragmentaire par un cal. Les radiographies permettent de s'en rendre compte et montrent, après quelques mois, de l'atrophie des extrémités des fragments et des zones de raréfaction osseuse. Cette dernière altération peut d'ailleurs être observée

sur des radiographies de fractures en bonne voie de consolidation.

Enfin, pour le traitement de la fracture, la radiographie nous rend de précieux services en montrant les déplacements des fragments, les esquilles et les corps étrangers qui entretiennent de longues suppurations. Tous ces renseignements que nous venons de demander à la radiographie sont ceux qu'on en attend pour toutes les fractures ; nous allons voir ceux qu'elle peut nous donner, intéressant seulement les fractures du maxillaire inférieur.

CHAPITRE III

RENSEIGNEMENTS INTÉRESSANT SPÉCIALEMENT LES FRACTURES DU MAXILLAIRE.

Lorsqu'on étudie sur une radiographie une fracture du maxillaire inférieur, on constate qu'en général les fragments ont subi des déplacements parfois considérables. Une seule radiographie ne suffit pas, d'ordinaire, pour nous renseigner sur l'importance et la direction exacte de ces déplacements, mais deux radiographies faites suivant des directions différentes et par les procédés que nous avons indiqués plus haut nous éclairent suffisamment pour diriger le traitement ou les opérations de prothèse nécessités par la fracture.

Les déplacements peuvent être parfois directement causés par le projectile qui a lésé le maxillaire ; le plus souvent, ils doivent être attribués à l'action des muscles qui s'insèrent sur les diverses régions de l'os. Comme nous l'avons vu plus haut, en général une fracture d'une branche entraîne un déplacement du grand frag-

ment du maxillaire du côté de la lésion, déplacement dû aux ptérygoïdiens du côté opposé, dont l'action n'est plus contrebalancée, par celle des muscles symétriques, qui en même temps portent en dedans et en avant le petit fragment sur lequel ils s'insèrent, le temporal et le masséter l'attirant en haut.

Mais il y a des exceptions. Nous avons pu observer des fractures où le déplacement latéral était nul; la radiographie a permis de constater que le grand fragment présentait dans le foyer de fracture un biseau formé presque entièrement par la table interne, et le petit, un biseau constitué par la table externe; ces biseaux butant l'un sur l'autre empêchaient le déplacement latéral, mais ne supprimaient pas le déplacement dans le sens de la hauteur ni le chevauchement.

Si la fracture est double et porte sur la branche horizontale, le fragment intermédiaire est abaissé par le mylohyoïdien; il peut au contraire être élevé par le masséter s'il est détaché dans la région de l'angle de la mâchoire. Dans la région symphysaire, un fragment détaché entre deux fractures est porté en dedans de l'arcade à la fois par la traction des muscles géniens et par la pression qu'exercent sur lui les deux branches du maxillaire, que tendent à rapprocher les ptérygoïdiens des deux côtés.

Tous ces déplacements sont les déplacements normaux consécutifs aux fractures du maxillaire; nous avons parlé plus haut des déviations paradoxales, qui,

sans qu'il y ait la moindre lésion osseuse, peuvent fausser le diagnostic en simulant la fracture; d'autres de ces déviations, dues aussi à des lésions musculaires, modifient les déplacements normaux, au point de tromper sur le siège exact de la lésion osseuse celui qui n'a pas recours à la radiographie.

Le choc du projectile peut en certains cas déplacer des fragments; il déplace beaucoup plus souvent les dents ou des racines; sur beaucoup de clichés nous avons vu des dents entières ou des racines sorties de leurs alvéoles et incluses dans les tissus mous comme des esquilles, d'autres fois prises dans le trait de fracture lui-même entre les fragments, et descendues même au voisinage du bord inférieur de l'os.

Nous allons examiner maintenant pour chaque partie du maxillaire les fractures que nous avons radiographiées en indiquant leur fréquence relative dans les 261 cas observés.

Condyle et Col du Condyle. — Nous n'avons pas vu de fracture du condyle; ces fractures sont, on le sait, assez rares, et chez les sujets que nous avions à examiner auraient été des fractures directes, la fracture indirecte se produisant plutôt au niveau du col qui présente moins de résistance.

Nous avons pu observer 7 fractures du col. 6 étaient des fractures directes avec déplacement normal en dedans et en avant, sauf dans un cas où les fragments

engrenés avaient conservé leurs rapports. La branche montante est le plus souvent lésée en même temps, soit que du foyer de fracture du col des traits aillent la fêler, soit qu'au contraire la lésion principale lui appartienne et s'étende au col du condyle; deux des cas observés sont des mutilations de la branche montante qui a complètement disparu avec le coroné et le col du condyle.

Nous avons vu un cas de fracture indirecte bilatérale : le projectile, une balle, avait frappé le maxillaire au niveau de la branche montante gauche, y déterminant une fracture comminutive partielle; l'os, brusquement poussé vers la droite, retenu dans l'articulation par les condyles, s'est brisé au niveau des deux cols; ces fractures étaient linéaires, simples.

Coroné. — Les 6 fractures du coroné que nous avons vues sont toutes des fractures directes. Deux étaient multifragmentaires; l'une d'elles affectait les deux apophyses coronoïdes, fracassées toutes deux par une balle, qui avait complètement traversé la face en lésant aussi le maxillaire supérieur, et faisant complètement disparaître le coroné gauche, produisant de multiples traits de fracture au coroné droit sans déplacement appréciable.

Dans trois cas, la fracture était linéaire, simple à un trait, produite par un projectile vraisemblablement animé de peu de vitesse, amorti dans un cas où il avait

déjà brisé le col du condyle du côté opposé. Trois fois seulement le coroné n'était que fêlé, et servait encore de point d'attache entre le maxillaire et le muscle temporal; dans tous les autres cas, ce muscle entraînait en haut le fragment sur lequel il s'insère; nous avons signalé plus haut que ce déplacement rend difficile l'obtention de l'image de ce petit fragment sur la radiographie; il empêche en outre d'apprécier exactement les pertes de substance osseuse consécutives aux fractures.

Branche montante. — La branche montante, région plus vaste que celles que nous venons de voir, est évidemment plus vulnérable. Nous avons vu 80 fractures de cette partie du maxillaire inférieur.

Par contre, beaucoup d'entre elles sont incomplètes; nous en avons observé 25. Ces fractures qui ne divisent pas complètement la branche montante ont été produites par un choc peu violent ou par un projectile éraflant un des bords de l'os. D'autres fois, ce sont des fêlures, qui se perdent dans la région qui nous occupe, et, venant de fractures totales ou incomplètes de l'angle, du coroné ou du condyle, ont tendance à se diriger vers l'orifice supérieur du canal dentaire. Le plus souvent ces fractures sont multifragmentaires, avec ou sans esquilles détachées. Nous signalerons 3 cas de perforation simple de la branche montante par des projectiles qui l'ont atteinte vers son milieu, et n'ont rencontré qu'une très faible résistance en évitant les deux solides piliers qui

en avant et en arrière montent l'un vers le coroné, l'autre vers le condyle, et passant au-dessus de la poutre de renforcement qui descend de l'épine de spix autour du nerf dentaire inférieur. Une de ces fractures, perforantes du côté gauche, était compliquée d'une déviation paradoxale typique par section d'un des ptérygoïdiens gauches qui semblait indiquer une fracture complète de la branche. La radiographie montra que la fracture était partielle et il fut possible de localiser un éclat d'obus dans la région de l'apophyse ptérygoïde.

Des traumatismes plus violents, s'exerçant en un des points résistants de la branche montante, la brisent complètement. Nous avons pu radiographier 55 fractures totales de cette partie du maxillaire; la plupart étaient multifragmentaires ou comminutives. Le déplacement, l'élimination ou la résorption des esquilles laisse presque toujours une perte osseuse plus ou moins considérable, bien apparente quelques jours après la blessure. Le foyer de fracture se présente le plus souvent comme une lacune entre les fragments principaux, lacune où sont disséminés des fragments plus petits, et, parfois, le projectile, entier ou écrasé, qui a causé la lésion. (Cliché N° 1). Cette perte de substance est souvent si considérable que la branche montante a totalement disparu; on est en présence d'une véritable mutilation, qui, ne laissant en place que le condyle, peut intéresser même une grande partie de la branche horizontale. (Cliché N° 2).

Fig. 1. — Disparition de la région de l'angle et de presque toute la branche montante 3 mois après une fracture comminutive.

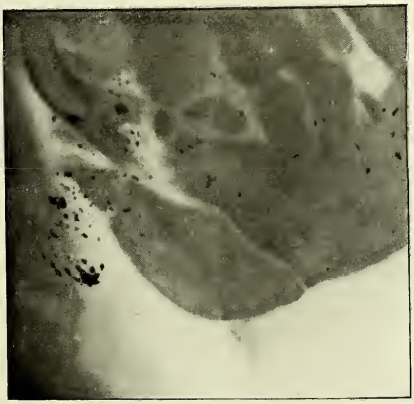

Fig. 2. — Fracture comminutive de la branche montante. Nombreuses esquilles. Fragments de plomb disséminés dans le foyer de la fracture.

G. Steinheil, éditeur.

Sur les 55 fractures complètes observées nous n'en avons trouvé que 12 linéaires simples, toutes directes sauf une, qui est associée à une fracture directe comminutive de la branche horizontale.

Le déplacement est de règle : comme nous l'avons vu, le grand fragment du maxillaire est porté du côté de la blessure, le petit fragment attiré en haut par les muscles élévateurs, parfois à un tel point que pour en obtenir l'image il faut exagérer l'obliquité de la projection.

Branche horizontale. — Les fractures de la branche horizontale sont les plus fréquentes que nous ayons observées; nous avons pu en radiographier 137. C'est une des régions du maxillaire dont l'exploration radiographique donne le plus de résultats.

Vingt fractures étaient incomplètes. Sur les épreuves radiographiques de ces fractures incomplètes, on voit une échancrure plus ou moins grande du bord inférieur de l'os, provenant vraisemblablement de l'éraflement par un projectile, qui a souvent détaché des esquilles très petites. Dans certains cas, c'est le bord supérieur qui a été atteint; cette région, affaiblie par l'existence des alvéoles dentaires; creusées en plein tissu spongieux, offre une faible résistance et l'on se trouve presque toujours en présence d'une perte de substance osseuse plus ou moins étendue du bord alvéolaire, qui laisse souvent des racines dentaires dépourvues de leur couronne et brisées à une profondeur variable.

D'autres fois le projectile a atteint en plein la zone de résistance, qui s'étend au long du bord inférieur, sans que le choc ait été assez violent pour diviser l'os et nous observons une fracture linéaire, souvent difficile à voir, ou une fracture partielle à fragments multiples déplacés ou laissés en place.

Mais le plus souvent le maxillaire est atteint par un projectile dont la force vive est assez considérable, et la radiographie nous révèle une fracture complète de cet os. Parmi les fractures que nous avons radiographiées, ces fractures complètes de la branche horizontale, les plus nombreuses, sont au nombre de 117.

Dans la moitié des cas observés elles semblent linéaires, mais il est probable que les fractures purement linéaires sont beaucoup plus rares. Il faut tenir compte du chevauchement des fragments qui peut nous dissimuler des esquilles, et, d'autre part, dans nombre de cas le trait de fracture simple, qui divise le maxillaire, part d'un petit foyer comminutif, qui siège au point directement atteint par le traumatisme. Quelques menues esquilles, presque toujours au voisinage du bord inférieur, nous indiquent ce foyer, mais quand nous opérons plusieurs jours après l'accident, ce qui est fréquent, seule une légère perte osseuse nous indique la lésion comminutive dont les esquilles ont été éliminées ou résorbées.

Plusieurs des fractures linéaires observées étaient doubles et collatérales, le maxillaire étant divisé en

Fig. 3. — Fracture multifragmentaire de la branche horizontale en voie de consolidation.

Fig. 4. — Fracture linéaire de la branche horizontale en voie de consolidation. Fracture indirecte produite par un choc violent dans la région massétérine.

G. Steinheil, éditeur.

trois fragments par deux traits plus ou moins obliques allant d'un bord à l'autre de l'os sur la même branche. Nous avons vu deux de ces fractures siéger à l'angle et détacher complètement cette partie de l'os sous la forme d'un coin; d'autres fois, ces fractures détachaient le petit fragment intermédiaire sur la partie moyenne de la branche horizontale, le siège des traits de fracture se trouvant très variable. L'un des deux traits de fracture peut être difficilement aperçu, mais le déplacement du petit fragment intermédiaire, attiré en bas par le mylohyoïdien, permet de diagnostiquer la fracture double, et, par un examen plus attentif, de trouver le trait qu'on n'avait pas vu au premier abord.

Les fractures linéaires sont, nous l'avons vu, la forme type des fractures indirectes. Nous avons vu 3 fractures indirectes de la branche horizontale : deux compliquant une fracture comminutive de la branche montante du même côté ; une autre consécutive au choc d'un projectile volumineux, un culot d'obus, qui avait produit une large plaie contuse de la région massétérine gauche sans briser la branche montante, mais avait provoqué une fracture linéaire complète, sans déplacement ni chevauchement, qui passait entre les deux prémolaires gauches. (Cliché N° 4).

Les fractures multiples ou comminutives de la branche horizontale représentent la moitié des cas que nous avons vus. Elles sont d'une observation facile, et sont à gros ou à petits fragments, avec ou sans déplacements

d'esquilles, suivant la violence du traumatisme. Toujours suivies, même après la consolidation complète, d'une perte de substance osseuse plus ou moins étendue, elles laissent en général le maxillaire déformé, et leur diagnostic rétrospectif est fréquent. (Cliché N° 3).

Les déplacements que nous avons indiqués plus haut sont de règle dans les fractures de la branche horizontale, mais six fois nous avons vu des fractures complètes sans aucun déplacement; deux de ces fractures étaient à plusieurs traits anastomosés, n'entamant probablement qu'une des deux tables de l'os.

Les fractures de la branche horizontale s'étendent souvent assez loin vers l'angle ou vers la symphyse; les pertes de substance osseuse sont parfois de véritables mutilations qui peuvent aller jusqu'à la disparition complète de la branche. Une autre complication fréquente est l'inclusion des dents ou de leurs fragments dans le foyer de fracture, assez loin de leur point d'implantation; deux fois nous en avons trouvé au bord postérieur dans la région de l'angle.

Trou mentonnier. — La région du trou mentonnier appartient à la branche horizontale, mais nous la mettons à part parce qu'elle est un des points faibles du maxillaire, qui depuis longtemps déjà avait été désigné comme le lieu d'élection des fractures latérales uniques. La résistance du maxillaire est en effet diminuée en cet endroit par l'existence du trou mentonnier lui-même,

et par le voisinage de la canine, « ce lieu étant probablement déterminé par la plus grande profondeur de l'alvéole de cet organe qui affaiblit l'os à ce niveau » (Heath). Nous verrons que dans les fractures résultant des blessures de guerre, l'importance de cette zone faible a beaucoup diminué.

Si le trou mentonnier est atteint par des fractures de la branche horizontale ou de la région symphysaire, c'est que ces fractures, lésions primitives, se sont étendues jusqu'à lui par un ou plusieurs traits conduits peut-être par la zone de moindre résistance que nous avons signalée; nous en avons observé 10 cas sur 39 fractures du trou mentonnier. Ces traits de fractures peuvent n'être que de simples fêlures, bien visibles sur un bon cliché, lorsqu'on les suit en partant du foyer principal; mais, en général, quand une fracture de la région symphysaire ou de la branche horizontale envoie un trait de fracture au trou mentonnier, ce trait ne s'y arrête pas et atteint un des deux bords de l'os, qu'il emprunte ou non l'alvéole de la canine.

Les deux trous mentonniers peuvent être intéressés, surtout quand la lésion principale est dans la région symphysaire ; dans ce cas, le maxillaire est brisé presque toujours en trois fragments au moins, qui sont déplacés par les muscles comme nous l'avons indiqué plus haut.

Nous n'avons observé que quatre cas de fractures indirectes de cette région, fractures linéaires, dont une incomplète, compliquant des foyers directs d'une bran-

che horizontale, deux fois du même côté, une fois du côté opposé. Le nombre restreint de ces fractures nous montre que dans les cas qui nous occupent, les blessures de guerre, le trou mentonnier perd, comme nous le disions tout à l'heure, beaucoup de son importance : en vertu de la très grande violence du choc des projectiles de guerre actuels, la fracture se produit presque toujours au point frappé, sans provoquer à distance des lésions indirectes de l'os ; la fracture résulte alors du traumatisme directement exercé sur la partie qui nous occupe.

Selon que la balle, ou l'éclat d'obus, rencontrera l'os dans une région peu résistante, comme le tissu spongieux, ou au contraire dans cette poutre de renforcement qui constitue le bord inférieur, selon qu'il aura plus ou moins de force vive, nous verrons des foyers de fracture bien différents d'aspect. Ces fractures peuvent être complètes ou incomplètes, linéaires, droites, dentelées ou multifragmentaires, et s'étendre plus ou moins aux régions voisines, comme celles des régions que nous avons déjà vues.

L'image radiographique du foyer de fracture est en effet le plus souvent identique à celles dont nous avons déjà parlé. Nous avons cependant noté la fréquence relative des fractures étoilées, à plusieurs traits rayonnants autour du point directement frappé par le projectile, point souvent indiqué par une perte osseuse intéressant seulement la table externe ou même les deux tables de l'os. Comme nous l'avions indiqué pour la

branche horizontale, les dents, surtout dans les fractures multifragmentaires, sont fréquemment lésées; ici encore nous trouvons des racines, des dents même dans le foyer de fracture. Par contre dans quatre cas nous avons vu une perte osseuse de la région avec ou sans pseudarthrose laisser des dents sans aucun soutien, le tissu osseux qui entourait les racines ayant totalement disparu. Nous verrons ce fait se reproduire plus fréquemment encore dans les fractures de la région symphysaire.

Région symphysaire. — Nous avons pu observer 15 fractures incomplètes de cette région; deux seulement étaient linéaires, simples fêlures de l'os. Les autres étaient, ou bien de légères pertes de substance osseuse du bord inférieur ou du bord supérieur avec abrasion des dents, ou des fractures partielles multifragmentaires à menues esquilles.

Mais la plupart des fractures observées sont complètes; nous en avons vu 41. Dans la région de la symphyse, le maxillaire inférieur présente de chaque côté de la ligne médiane une zone de résistance, l'éminence mentonnière, mais au milieu de cette saillie, à l'endroit où s'est faite la soudure des pièces droite et gauche du maxillaire, existe une zone de moindre résistance. Sa présence explique que les fractures indirectes de cette région se produisent de préférence sur la ligne médiane; nous en avons observé 4 qui correspondaient à des

fractures directes multifragmentaires de la branche horizontale ; ce sont des fractures linéaires.

D'autres fractures linéaires, mais directes, suivent la zone faible de la symphyse en partant d'une perte de substance légère du bord alvéolaire. Pour d'autres fractures linéaires on ne trouve pas de point de départ comminutif.

La plupart des fractures directes de cette région sont comminutives et entraînent une perte de substance osseuse qui entame le bord inférieur, plus souvent le bord alvéolaire, ou s'étend sur toute la hauteur de la région ; elle va même parfois jusqu'à supprimer tout le squelette de la région mentonnière.

Comme nous l'avons indiqué plus haut, ces pertes de substance peuvent faire disparaître le tissu osseux dans lequel s'enfoncent les alvéoles, laissant des dents sans soutien en plus ou moins grand nombre ; nous avons vu trois incisives ainsi suspendues par la gencive au-dessus du foyer de fracture. Il est aussi fréquent de trouver des dents brisées au niveau de leurs racines, des fragments dentaires inclus dans le foyer de fracture et souvent des dents entières ainsi abaissées. Sur la radiographie on constatera parfois qu'une incisive a disparu et que les fragments se sont juxtaposés sans laisser d'espace vide dans l'arcade.

Les fêlures issues des fractures de la symphyse peuvent passer par le trou mentonnier. Le plus souvent un seul est atteint, mais nous avons vu deux fois une perte

Fig. 5. — Fracture avec perte de substance osseuse de la région symphysaire. Pseudarthrose 17 mois après la blessure.

Fig. 6. — Fracture double symphysaire en voie de consolidation. Le fragment médian est porté en avant de l'arcade dentaire. (Plaque intrabuccale).

G. Steinheil, éditeur.

de substance du bord alvéolaire se prolonger de chaque côté par un trait de fracture oblique, qui achevait de diviser le maxillaire en passant par le trou mentonnier, détachant ainsi un fragment intermédiaire en forme de coin. Ce fragment intermédiaire est abaissé et entraîné dans la bouche par les muscles géniens. Nous avons observé cependant une fracture double de la région symphysaire où le fragment médian porteur de trois incisives, mais ne s'étendant pas aux trous mentonniers, avait été repoussé en avant de l'arcade qui s'était refermée derrière lui, empêchant ainsi toute réduction. (Cliché N° 6).

Le déplacement dans les fractures uniques de cette région n'entraîne point de chevauchement, mais presque toujours un des fragments est plus haut que l'autre.

Grâce aux moyens de traitement qu'on emploie aujourd'hui, la pseudarthrose est devenue rare, du moins dans les cas que n'aggrave pas une large perte de substance. Nous en avons cependant radiographié plusieurs, sans tendance à la consolidation plus, d'un an après la blessure. (Cliché N° 5).

CONCLUSIONS

L'examen radiographique des fractures du maxillaire nous permet de voir combien, sous tous les rapports, celles qui sont causées par un accident banal, celles qu'on trouvait en clientèle civile, diffèrent de celles qui sont causées par les projectiles de guerre.

I. — Alors que les premières sont rares, les fractures du maxillaire, parmi celles qui sont causées par des projectiles de guerre, sont des plus fréquentes.

II. — La plupart d'entre elles sont directes et multifragmentaires ou comminutives. L'élimination des esquilles laisse presque toujours des manques de substance osseuse et déforme le maxillaire.

III. — L'importance des points faibles du maxillaire, qui localisaient presque rigoureusement les fractures résultant des pressions sur la symphyse ou sur les branches, est presque nulle : grâce à la grande force vive des projectiles de guerre actuels, le maxillaire se brise au point directement frappé, mais la fracture a une grande tendance à affecter le type comminutif.

Nous avons vu quelles erreurs de diagnostic pouvaient être rectifiées par l'examen radiographique; il doit donc être systématiquement pratiqué au moindre soupçon de fracture; seul il donne des certitudes au sujet de l'existence d'une fracture, de sa situation et de sa forme.

Vu : le Président,
HARTMANN

Vu : le Doyen,
LANDOUZY

Vu et permis d'imprimer :
Le Vice-Recteur de l'Académie de Paris
L. LIARD

Coulommiers. — Imp. Dessaint et Cie, 41, rue de Melun.